

Robottechnologie, is er een toekomst voor in de tandheelkunde?

van Riet, Tom; Kober, Jens; de Lange, Jan

Publication date

2017

Document Version

Final published version

Published in

Quality Practice Tandheelkunde

Citation (APA)

van Riet, T., Kober, J., & de Lange, J. (2017). Robottechnologie, is er een toekomst voor in de tandheelkunde? *Quality Practice Tandheelkunde*, 12(5), 30-35.

Important note

To cite this publication, please use the final published version (if applicable). Please check the document version above.

Copyright

Other than for strictly personal use, it is not permitted to download, forward or distribute the text or part of it, without the consent of the author(s) and/or copyright holder(s), unless the work is under an open content license such as Creative Commons.

Takedown policy

Please contact us and provide details if you believe this document breaches copyrights. We will remove access to the work immediately and investigate your claim.

Green Open Access added to TU Delft Institutional Repository

'You share, we take care!' - Taverne project

<https://www.openaccess.nl/en/you-share-we-take-care>

Otherwise as indicated in the copyright section: the publisher is the copyright holder of this work and the author uses the Dutch legislation to make this work public.

Robottechnologie, is er een toekomst voor in de tandheelkunde?

Samenvatting

Robottechnologie maakt de laatste jaren een sterke ontwikkeling door. Nu de technologie steeds verder verbetert en ook aanzienlijk goedkoper is geworden, neemt ook het onderzoek naar toepassingsmogelijkheden toe. De tandheelkunde wordt daarbij niet vergeten. In dit artikel komen meerdere onderzoeksinitiatieven in verschillende vakgebieden over de gehele breedte van de tandheelkunde aan bod waarbij robottechnologie is gebruikt. Van 'robotfantoompoppen' die interactie met de tandheelkundestudent aangaan en automatische positiebepaling bij het plaatsen van implantaten, tot het op afstand verwijderen van tumoren achter op de tongbasis met tele-operaties. De projecten staan veelal nog in de kinderschoenen, waarbij het goed mogelijk is dat sommige toepassingen niet zullen worden doorontwikkeld. Desondanks gaat het vaak om innovatief onderzoek waarbij een technologie wordt gebruikt die in hoog tempo terrein wint en waarvan de ontwikkeling zeker haar eindpunt nog niet heeft bereikt.



T.C.T. van Riet, AIOS MKA-chirurgie, afdeling Mondziekten- Kaak- en Aangezichtschirurgie, AMC, Amsterdam

J. Kober, assistant professor, Delft Center for Systems and Control, Technische Universiteit Delft

J. de Lange, hoogleraar MKA-chirurgie, afdeling Mondziekten- Kaak- en Aangezichtschirurgie, AMC, Amsterdam

E-mail: t.c.vanriet@amc.nl

Leerdoelen

Na het lezen van dit artikel:

- kent u mogelijke toepassingen van robotica in bredere zin;
- weet u meer over de huidige ontwikkelingen van robotica in de tandheelkunde;
- weet u dat dagelijkse toepassing van robotica in de tandheelkunde praktijk op de middellange termijn niet ondenkbaar is.

Trefwoorden

robotica, TORS, humanoïde, robotarm

Inleiding

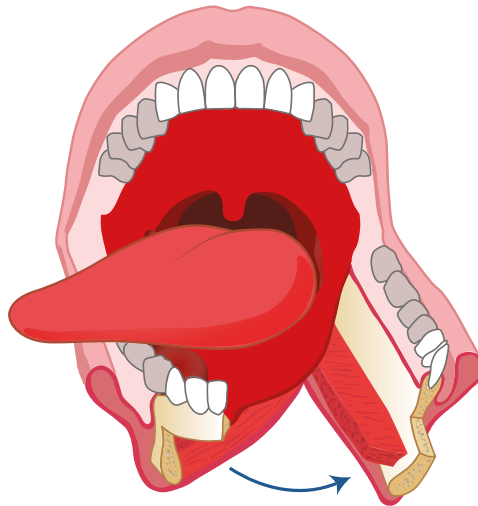Niet lang geleden waren robots nog futuristische machines, vaak op mensen gelijkend, die je alleen in sciencefictionfilms tegenkwam. Het woord *robot* is afkomstig uit Oost-Europa; in het Slavisch betekent *robota* letterlijk 'verplicht werk', wat kan worden geïnterpreteerd als 'werk waar je geen zin in hebt'. Het woord werd voor het eerst gebruikt in een toneelstuk van Karel Čapek uit 1920, waarbij in een fabriek nagemaakte mensen robots heetten. Sinds een aantal jaren is de robot sterk in opkomst; niemand kijkt meer op van een robotstofzuiger of -grasmaaier. Ook op het gebied van de tandheelkunde wordt er inmiddels op meerdere fronten onderzoek gedaan naar toepassingen van robottechnologie, van tandheelkundig onderwijs tot hoofd-halschirurgie. Enkele opvallende onderzoeksinitiatieven worden hier besproken.

Ontwikkelingen in de robottechnologie

In dit artikel worden projecten met robottechnologie beschreven die – de Da Vinci (zie verder) daargelaten – nog in de kinderschoenen staan en daarom als experimenteel mogen worden beschouwd. Toch maakte de robotica het afgelopen decennium grote ontwikkelingen door, vergelijkbaar met die van de algemene computer in de jaren zeventig. Computers waren onhandelbaar groot, niet te betalen en konden vaak maar één taak goed uitvoeren. Dit veranderde op alle fronten met de komst van de *personal computer* (bijvoorbeeld de iMac, jaren tachtig), waarna de technologie een hoge vlucht nam. In de robottechnologie is een soortgelijke ontwikkeling gaande. De robots worden in rap tempo kleiner, goedkoper, intelligenter en gemakkelijker in gebruik, en ze kunnen steeds vaker meerdere taken uitvoeren. Veiligheid van interactie met de mens staat daarnaast hoog op de agenda bij de ontwikkeling van nieuwe technologie. De huidige generatie robots, waarvan de Kuka *lightweight robot iiwa* (www.kuka-lbr-iiwa.com) een goed voorbeeld is, zijn intelligente, sterke en universele robots met een prijs die binnen het bereik van de academische centra ligt. De auteurs verwachten dan ook dat de komende jaren steeds meer onderzoek naar mogelijke toepassingen van robottechnologie zal worden verricht, ook in de tandheelkunde.

Robottechnologie in de hoofd-halsoncologie¹

In de behandeling van hoofd-halstumoren zijn drie hoofdcategoryën te onderscheiden: chemotherapie, radiotherapie en open chirurgie. Chirurgische resectie is nog steeds de belangrijkste therapie voor de meeste typen tumoren. De resectie van tumoren in het hoofd-halsgebied vereist een ruime toegang tot de tumor, wat vaak grote en invaliderende operaties noodzakelijk maakt. Wanneer een tumor op een lastig te bereiken plek zoals de orofarynx/tongbasis zit, zijn een lipsplijting en mandibulotomie nodig zijn om toegang te verkrijgen tot het operatiegebied (figuur 1). Vanwege de omvang van een dergelijke ingreep wordt vaak uitgeweken naar (chemo)radiotherapie, met voor de tandarts bekende bijwerkingen (xerostomie, cariës, osteoradionecrose, mucositis). Alternatieve chirurgische mogelijkheden werden gezocht om de morbiditeit en de kwaliteit van leven na chirurgie te verbeteren.

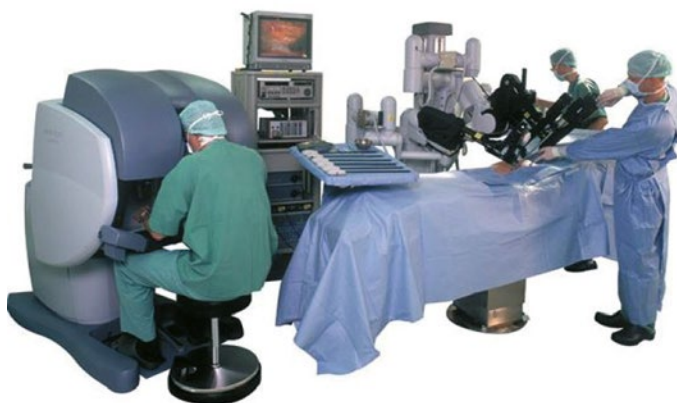

Figuur 1 Schematische weergave van een lipsplijting en mandibulotomie.

De bekendste medische robot is ongetwijfeld de Da Vinci-operatierobot (figuur 2). De robot is tele-operatief: de operateur bestuurt de robot op afstand (vaak enkele meters, in de operatiekamer). In het jaar 2000 werd de robot goedgekeurd voor diverse ingrepen in de urologie, gynaecologie en orthopedie. De robot wordt vandaag de dag zeker dagelijks gebruikt; één op de vier ziekenhuizen bezit een dergelijke kostbare robot. In 2005 werd de Da Vinci voor het eerst transoraal gebruikt en sinds 2009 is goedkeuring verkregen voor orale toepassing. In de wetenschap is de term TransOral Robotic Surgery (TORS) hiervoor het gebruikelijkst. De robot biedt een aantal belangrijke voordelen. Hij:

- voorkomt lip-/kaaksplijting voor het verwijderen van (kleinere) tumoren in de orofarynx;
- neemt de noodzaak weg van direct zicht bij laserchirurgie in de keel (bijvoorbeeld stembanden);
- maakt fijner handelen mogelijk door instellen van een ratio waarbinnen bewegingen van de chirurg worden geconverteerd naar beweging van de robot;
- filtert tremor weg;
- zorgt voor verkorting van operatietijd en opnameduur en voor sneller opstarten van orale intake.²

De robot kent ook enkele nadelen. De kosten van de robot zijn aanzienlijk, zeker voor hoofd-halschirurgie waar de volumes relatief laag zijn en het indicatiegebied voor het gebruik van de robot vooralsnog smal is.



Figuur 2 Het Da Vinci Surgical System. De behandelaar bevindt zich enkele meters bij de patiënt vandaan.

Daarnaast is het niet mogelijk met de robot te boren en is er op dit moment geen 'haptische feedback' mogelijk, dat wil zeggen feedback van de robot naar de operateur over weerstand en krachten. Hiernaar wordt overigens wel onderzoek gedaan.³ Vanwege het brede gebruik van de robot in de geneeskunde wordt er veel onderzoek gedaan om hem te verbeteren. Zo wordt er gewerkt aan een feedbacksysteem en ook aan de mogelijkheid om ermee te boren. Dit laatste zal de toepasbaarheid vergroten, zeker in de hoofd-halschirurgie en kaakchirurgie, maar mogelijk in de toekomst ook in de tandheelkunde.

Robottechnologie in de restauratieve tandheelkunde

Een onderzoeksgroep uit Beijing, China, heeft zich tot doel gesteld een robotsysteem te ontwikkelen dat zelfstandig een kroonpreparatie kan uitvoeren. Als potentiële voordelen noemen zij de hoge mate van precisie, het gedetailleerd kunnen plannen van een omslijping en kortere behandelzeiten. In 2014 publiceerden zij hun eerste stap, waarbij zij een prototype beschreven dat als *proof-of-concept* kan worden gezien. In 2016 publiceerden zij hun vervolgonderzoek in het toonaangevende blad *Nature*.^{4,5} In hun onderzoek gebruiken ze een standaard fantoomhoofd. Een geëxtraheerde M1 wordt met kunsthars in een fantoomkaak gefixeerd. Het element, de buurelementen en de gingiva worden vervolgens gescand met een intraorale 3D-scanner. De data wordt in speciaal ontwikkelde software geladen, waarna digitaal een ideale kroonomslijping kan worden ontworpen en ook het plan voor de preparatie kan worden opgesteld. Daarnaast

wordt de gescande data gebruikt om een negatief in kunststof te (3D-)printen van de buurelementen en de gingiva. Dit negatief wordt op het model gefixeerd en dient zowel als referentiekader voor de robot als voor bescherming van de buurelementen. Met (pico-)laserablatie wordt vervolgens in zeer dunne laagjes (500) van apicaal tot cervicaal laag-voor-laag geprepareerd. Na preparatie werd het model opnieuw gescand en werd met *distance mapping* het plan met het resultaat vergeleken. De onderzoekers hebben in totaal 15 M1's onderzocht. De gemiddelde duur van de procedure was 17 minuten (exclusief de voorbereidingen). De gemiddelde afwijking ten opzichte van de digitaal ontworpen preparatie van de 15 elementen lag tussen de 0,05 mm en 0,17 mm. Het doel bij het ontwerpen was het occlusale vlak met 2 mm te verlagen. De gemiddelde verlaging was 2,097 mm. De convergentiehoeken van de preparatie waren gemiddeld 7,0°, met een gemiddelde fout van 1,0°. De resultaten lijken veelbelovend, echter er kleven enkele belangrijke bezwaren aan de (huidige) methode. Praktische bezwaren zoals de omslachtigheid, de kosten en de lange voorbereidingstijd zijn vanzelfsprekend. Daarnaast is het met de huidige laser (nog) niet mogelijk om door restauratief materiaal heen te gaan (het waren gave molaren). De laser reageert anders op bijvoorbeeld amalgaam of verschillende soorten composiet. Hier zal eerst verder onderzoek naar gedaan moeten worden.

Robottechnologie in het tandheelkundige onderwijs

Op internet circuleren al enkele jaren diverse berichten en filmpjes van vrouwelijke humanoïde (op de mens gelijkende) robots die kunnen worden ingezet in het tandheelkundige onderwijs (figuur 3). Voorbeelden van dergelijke robots zijn Simroid en Showa Hanako 2, afkomstig van twee verschillende Japanse universiteiten welke ontwikkeld werden in samenwerking met de industrie.⁶ Deze robots kunnen worden gezien als de moderne variant van de bekende fantoomhoofden.

Ze bezitten uiteenlopende eigenschappen:

- spraakherkenning;
- spreken (Engels/Japans);
- speeksel produceren;
- proesten als te weinig wordt afgezogen;
- wegtrekken van het hoofd wanneer een pijnsensatie optreedt.

Daarnaast is de Showa Hanako 2 uitgerust met de mogelijkheid om aan één arm de pols en bloeddruk te meten. Nog een noemenswaardige eigenschap is de negatieve uitlating/reactie van deze robotpatiënte wanneer de student per ongeluk haar borst aanraakt (bijvoorbeeld met de elleboog). De YouTube-filmpjes waarin de robots zijn te zien, trekken miljoenen views van over de hele wereld. De intentie van de makers is een realistische oefenomgeving te creëren waarbij studenten vanaf het begin worden geconfronteerd met de dynamiek van de echte patiënt. In een artikel van Tanzawa et al. uit 2012 wordt het gebruik van Showa Hanako 2 geëvalueerd voor het oefenen van medische noodgevallen.⁷ Een studie uit Nieuw-Zeeland liet daar zien dat ongeveer 50% van de tandartsen ontevreden was over de mate van scholing in medische noodsituaties. De onderzoekers verwachten dat een simulatieomgeving meer vertrouwen kweekt dan theoretische lessen alleen. In studieverband werden bijna honderd studenten in de simulatieomgeving getest, waarbij zich verschillende noodsituaties konden voordoen (bijvoorbeeld vasovagale collaps) die werden geïnitieerd door een docent. Aan de hand van scorelijsten werden de studenten beoordeeld. De studenten vulden achteraf een vragenlijst in over het nut van de oefening; er was geen controlegroep. Het bleek dat slechts 30% van de studenten in staat was de pols adequaat te meten en dat maar 20% de bloeddrukmeter en de oxymeter wist te gebruiken. Bijna 80% van de studenten was positief over de ervaring.

Robottechnologie in de implantologie

Sinds enige tijd wordt er in de implantologie gebruikgemaakt van digitale planningssoftware. Na een conebeam-CT-scan van de patiënt wordt een digitaal plan opgesteld waarbij de ideale implantaatpositie kan worden bepaald. Er zijn hoofdzakelijk twee methoden om het virtuele plan naar de patiënt te vertalen: de fysieke boormal en 3D-navigatie. Hoewel beide technieken op zichzelf vrij nauwkeurig zijn, is voor het plaatsen van het implantaat nog steeds menselijk handelen noodzakelijk. Volgens een artikel van Sun et al. zit hierin onvermijdelijk ruimte voor fouten, waarbij de kundigheid van de behandelaar nog steeds een belangrijke rol speelt in het eindresultaat.⁸ Door tussenkomst van de robot kan een virtueel plan direct naar de patiënt worden



Figuur 3 Showa Hakana 2, een goed voorbeeld van een humanoïde robot.

.....

overgebracht, waarbij onnauwkeurigheden in (het plaatsen van) de boormal of de behandelaar (tremor, inschattings-/richtingsfout) uit de procedure worden gehaald en preciezer kan worden gewerkt.

De studie beschrijft een in-vitrosetup waarin markers worden aangebracht in een mandibula alvorens deze te scannen in een conebeam-CT-scanner met hoge stralingsdosis voor nauwkeurige weergave. Dit levert een 3D-model op waarop de markers worden opgezocht en aangegeven, waarna de optimale implantaatposities worden gekozen en gemarkeerd.

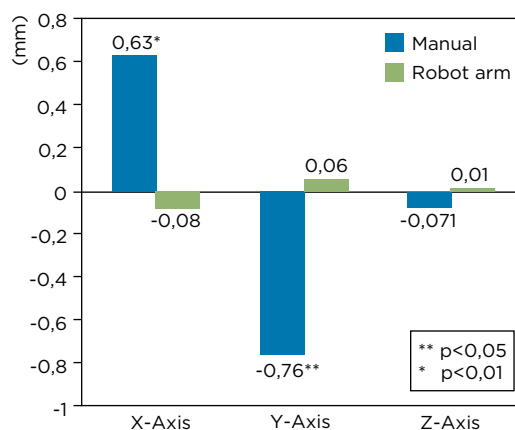
Omdat er (nog) geen in één apparaat gecombineerde robot en navigatie bestaat, gebruiken de auteurs een losse navigatiearm gekoppeld aan een robot om het virtuele plan over te brengen op de patiënt. De navigatiearm kan worden gezien als brug die de robot en het virtuele plan verbindt. Aan de robot wordt een (rigide) hoekstuk bevestigd met een implantaatboortje erin. De kaak wordt vastgeschroefd op een werkbank. De robot identificeert de markers en krijgt daarna instructies om de punt van het implantaatboortje zo dicht mogelijk bij de vooraf ingestelde posities te brengen. De maximale afstand tussen de uiteindelijke tip van de boor en de geplande positie wordt berekend. Het systeem heeft een gemiddelde afwijking van $1,42 \pm 0,72$ mm. Uit de studie blijkt dat posities die ver van de markeringen afliggen, het minst nauwkeurig zijn.



Figuur 4 De NAO-robot met zijn vriendelijke uiterlijk, is speciaal geprogrammeerd om kinderen af te leiden tijdens medische en tandheelkundige behandelingen.

In een voorgesteld systeem is het resultaat afhankelijk van een aantal factoren, onder andere de resolutie van de preoperatieve scan, de nauwkeurigheid van de registratieprocedure en ook die van de gebruikte navigatieapparatuur. Uit de cijfers komt naar voren dat het aanwijzen van de markers in de mandibula met de navigatiearm (door menselijke hand) verantwoordelijk is voor het grootste deel van de afwijking. De auteurs stellen een aantal verbeteringen voor op deze eerste versie, waaronder een aangepast vorm van de markers zodat de menselijke hand preciezer wordt. Daarbij verwachten zij een gemiddelde afwijking van minder dan 1 mm te kunnen bewerkstelligen.

Er is een aantal kanttekeningen te plaatsen bij de studie. Allereerst is het in de praktijk niet mogelijk het hoofd van de patiënt te fixeren en dat gebeurt in deze in-vitro-opstelling wel. Hier valt een extra foutmarge te verwachten, daar de huidige technieken om te compenseren voor beweging van het hoofd (plaatsen van een referentiester op de schedel) minder nauwkeurig zijn. Daarnaast wordt alleen een positie van het implantaat opgezocht op het oppervlak van de kaak. Verdere ontwikkelingen op dit gebied kunnen op korte termijn worden verwacht, waarbij het er vooralsnog op lijkt dat de robot als passieve boorgeleider gaat dienen en zo de chirurg dwingt een bepaald pad te boren.



Figuur 5 Het verschil in nauwkeurigheid tussen de mens (gestreept patroon) en de robotarm (vol patroon). Het verschil is significant (zie sterretjes) in de X- en Y-as.


Robottechnologie in de kindertandheelkunde

De MEDI-robot (RxRobots, www.rxrobots.com) is een variant van de bekende humanoïde robot NAO (SoftBank Robotics), die is geprogrammeerd om te dienen als gesprekspartner voor kinderen en ze zo afleiding te geven tijdens medische en sinds kort ook tandheelkundige behandelingen (figuur 4). De robot kan dansen, een interactief gesprek voeren, grappen vertellen en kinderen door specifieke behandelingen heen praten (zoals bloeddruk meten). Er wordt op dit moment onderzoek gedaan naar de effecten hiervan op de (tandheelkundige) behandeling van kinderen.

Robottechnologie in de tandtechniek

Een Chinese onderzoeksgroep ontwikkelde een robot voor het ideaal en volledige automatisch opstellen van elementen voor een volledige prothese.⁹ Na het bestuderen van de gemiddelde Chinese kaak schreven ze een algoritme dat de optimale positie van elementen op basis van kaakvorm en afmetingen bepaalt. De afmetingen van de boven- en onderkaak worden in alle richtingen opgemeten met een laserscanner (op gipsmodellen). De gegevens worden ingevoerd, waarna de elementen op de (juiste/standaard) plek worden gepositioneerd.

Een ander voorbeeld van een toepassing van robottechnologie in de tandtechniek komt voort uit de orthognatische chirurgie. De MKA-chirurg vraagt op basis van klinische en röntgenologische diagnostiek in het kader van een Le Fort I-procedure de tandtechniker nog vaak een gewenste verplaatsing van de bovenkaak eerst op een gipsmodel uit te voeren. Een studie



Figuur 6 De *end-effector* met daaraan vast het hoekstuk.

van Theodossy et al. laat het gebruik van een robotarm zien om modellen voor orthognatische chirurgie te verzagen.¹⁰ De verplaatsing is millimeterwerk in drie richtingen. Op basis hiervan wordt een mal (*wafer*) gemaakt om dezelfde verplaatsing tijdens de ingreep te bewerkstelligen. In de studie werd een serie verplaatsingen (van casussen uit de praktijk) op de modellen uitgevoerd, zowel handmatig (techniker, Eastman-techniek) als met behulp van een robot. De verplaatsingen werden daarna opgemeten en vergeleken. De gemiddelde fouten van de robot en de techniker werden naast elkaar gezet voor de drie assen (figuur 5). Er is een significante verbetering van de nauwkeurigheid waar te nemen in de X- en Y-as; waarschijnlijk is er geen verschil in de Z-as vanwege de minimale of gemakkelijke verplaatsingen in die richting.

Robottechnologie in de dagelijkse tandheelkundepraktijk

Een onderzoeksgroep in Mexico ontwikkelde een proefopstelling waarin de tandarts wordt ondersteund in het dagelijkse preparerewerk.¹¹ De opstelling bestaat uit een robotarm die een hoekstuk vasthoudt. Aan de arm zijn krachtmeters verbonden die wanneer zij worden geactiveerd door de druk van een tandartshand, de robot een signaal geven om te bewegen (figuur 6). De tandarts houdt hiermee niet alleen het hoekstuk vast, maar ook een extra pookje dat de kracht en zijn richting meet. De nauwkeurigheid van de robotarm ligt op ongeveer 0,1 mm. Verschillende tests werden uitgevoerd, zowel met ervaren tandartsen als met tandheelkundestudenten: onder meer het tekenen van cirkeltjes (boor vervan-

gen voor potlood) en het boren van zo klein mogelijke gaatjes met een fissuurboor. Uit de resultaten bleek dat de met assistent geteekende cirkels wat gladder waren (subjectief) en dat de geboorde gaatjes significant kleiner waren in diameter (duidend op minder tremor). De onderzoekers concludeerden dat er betere resultaten werden behaald wanneer de tandarts werd ondersteund door de robot.

Conclusie

Het lijkt er anno 2017 op dat de robottechnologie voorzichtig haar weg vindt in de tandheelkunde. De meeste projecten staan echter nog in de kinderschoenen en bij een fiks aantal studies mogen vraagtekens worden gezet bij de toepasbaarheid in de dagelijkse praktijk. Daarnaast dient vermeden te worden dat er naar oplossingen wordt gezocht voor problemen die er niet zijn. Er valt echter wel te verwachten dat de budgetten voor onderzoek naar robottechnologie de komende jaren verder zullen stijgen en dat de prijzen en de toegankelijkheid van kwalitatief hoogwaardige apparatuur gunstiger zullen uitvallen. Hierdoor zal de hoeveelheid onderzoek met deze techniek verder toenemen, ook in de tandheelkunde. De auteurs verwachten dan ook dat ook de tandarts de komende jaren vaker zal worden geconfronteerd met onderzoek naar toepassingen van robottechnologie in de tandheelkunde.

Literatuur

1. Peacock ZS, Aghaloo T, Bouloux GF, Cillo JE Jr, Hale RG, Le AD, et al. Proceedings from the 2013 American Association of Oral and Maxillofacial Surgeons Research Summit. *J Oral Maxillofac Surg.* 2014;72:241-53.
2. Weinstein G, O'Malley B, Cohen M. Transoral robotic surgery for advanced oropharyngeal carcinoma. *Arch Otolaryngol Head Neck Surg.* 2010;136:1079-85.
3. Kasahara Y, Kawana H, Usuda S, Ohnishi K. Telero-botically-assisted bone-drilling system using bilateral control with feed operation scaling and cutting force scaling. *Int J Med Robot.* 2012;8:221-9.
4. Wang L, Wang D, Zhang Y, Ma L, Sun Y, Lyu P. An automatic robotic system for three-dimensional tooth crown preparation using a picosecond laser. *Lasers Surg Med.* 2014;46:573-81.
5. Yuan F, Wang Y, Zhang Y, Sun Y, Wang D, Lyu P. An automatic tooth preparation technique: A preliminary study. *Sci Rep.* 2016;6:25281.
6. Hamura A, Uzuka A, Miyashita W, Akiyama H, Hara S. Development of patient simulation systems for dental education, SIMROID r. in 45th Meeting of the Continental European Division of the International Association for Dental Research (CED-IADR) with the Scandinavian Division 37 (2011).

7. Tanzawa T, Futaki K, Kurabayashi H, Goto K, Yoshihama Y, Hasegawa T, et al. Medical emergency education using a robot patient in a dental setting. *Eur J Dent Educ.* 2013;17(1):e114-9.
8. Sun X, McKenzie FD, Bawab S, Li J, Yoon Y, Huang JK. Automated dental implantation using image-guided robotics: registration results. *Int J Comput Assist Radiol Surg.* 2011;6:627-34.
9. Jiang JG, Zhang YD. Motion planning and synchronized control of the dental arch generator of the tooth-arrangement robot. *Int J Med Robot.* 2013;9(1):94-102.
10. Theodossy T, Bamber MA. Model surgery with a passive robot arm for orthognathic surgery planning. *J Oral Maxillofac Surg* 2003;61:1310-7.
11. Ortiz Simon JL, Martinez AM, Espinoza DL, Romero Velazquez JG. Mechatronic assistant system for dental drill handling. *Int J Med Robot.* 2011;7(1):22-6.